

Febre tifóide com manifestações extraintestinais: relato de caso

Typhoid fever with extraintestinal manifestations: case report

Madalena Nimi¹, Iracelma Gonçalves¹, Acácio Jololo¹, Odeth Tjikongo¹, Agostinho Napato¹, Edna Viegas¹, Ermelindo Filipe¹

¹Clínica Sagrada Esperança-Angola

Introdução

Febre entérica é uma doença sistêmica grave causada classicamente pela *Salmonella* entérica sorotipo Typhi. Os Sintomas incluem dor abdominal, febre e calafrios, podendo variar em gravidade, que surgem 5-21 dias após consumo de alimentos/água contaminados¹.

Objectivo

Apresentar um caso de febre entérica grave com manifestações extraintestinais.

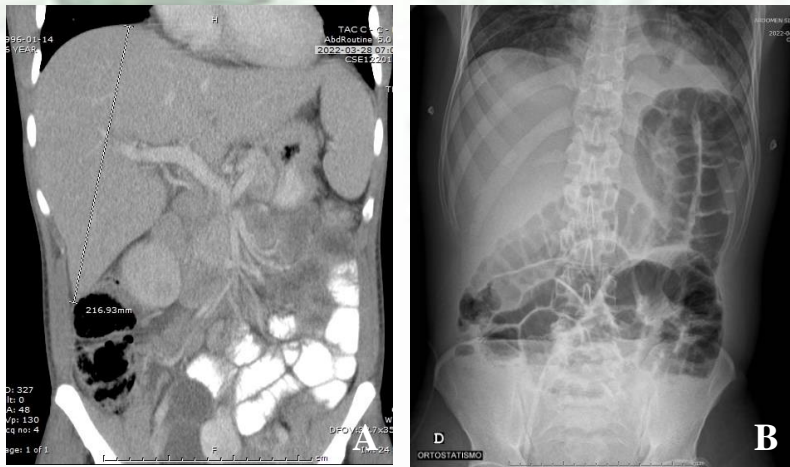

Figura A. TAC abdominal com hepatoesplenomegália e distensão de ansas

Figura B. Radiografia simples do abdómen em pé

Caso clínico

Homem de 26 anos, transferido de uma instituição (onde foi tratado por malária grave) por agravamento da icterícia, dor e distensão abdominal, obstipação e edema periférico. A ecografia abdominal revelou hepatomegália e vesícula biliar com conteúdo heterogêneo com nível líquido. Cumpriu antibioticoterapia com metronidazol e ceftriaxona sem melhoria. Na admissão na UCI foi valorizada sépsis com foco abdominal.

Evolução no internamento:

- Dificuldade respiratória e depressão do nível de consciência com necessidade de sedoanalgesia e VM.
- LRA com necessidade de TSR.
- Paragem de gases e fezes, e Hematoquésia. EDA normal, Colonoscopia (múltiplas úlceras).
- Febril, Hemoculturas com *Salmonella typhi* sensível a ciprofloxacina.

Alta melhorada.

Discussão/conclusão

A febre entérica faz diagnóstico diferencial em quadro febril associado a sintomas gastrointestinais. Este doente apresentou além dos sintomas comuns comprometimento respiratório, renal e neurológico.

- **Manifestações extraintestinais focais** (incluindo envolvimento do sistema hepatobiliar, cardiovascular, respiratório, geniturinário e nervoso central) são observados com pouca frequência¹.
- Na doença grave o tratamento é por via parenteral e apesar dos relatos de resistência antimicrobiana em particular a fluoroquinolonas^{1,2}, o doente apresentou um caso grave sensível à Ciprofloxacina

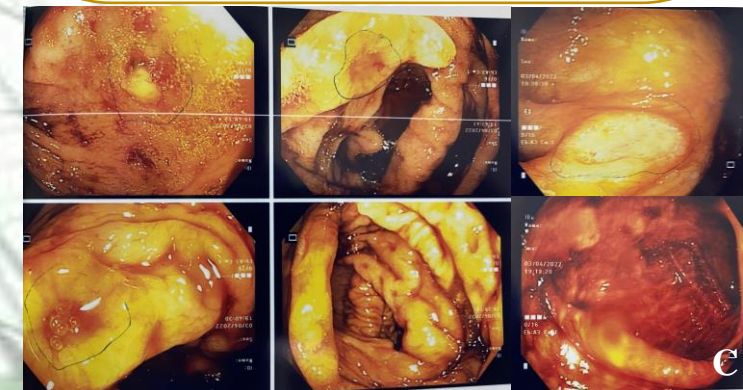


Figura C. Colonoscopia com observação de múltiplas úlceras de grandes dimensões, bordos congestivos e elevados

Referências bibliográficas

1. Enteric (typhoid and paratyphoid) fever: Epidemiology, clinical manifestations, and diagnosis. UpToDate, 2022
2. Enteric (typhoid and paratyphoid) fever: Treatment and prevention. UpToDate, 2022