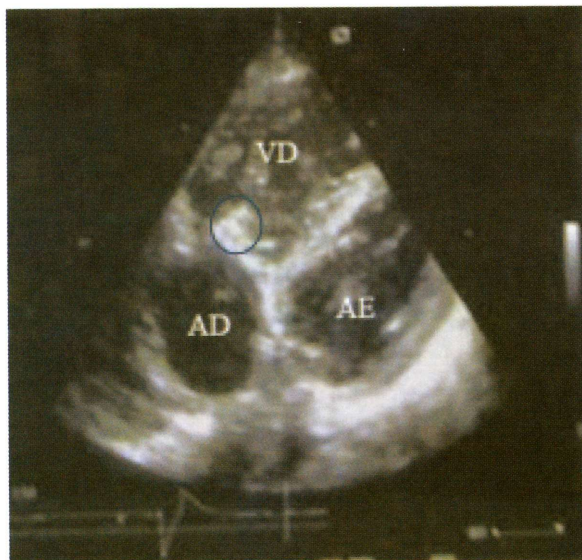


Resposta ao Número Anterior Imagens em Medicina

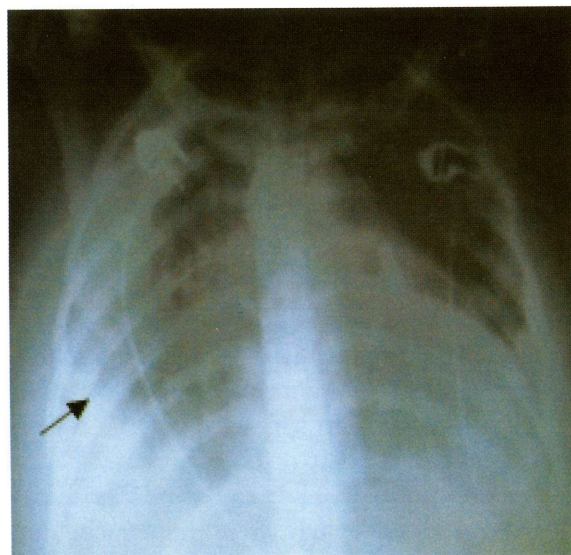
Fortunato Silva*, Mário Fernandes**

*Especialista de Medicina Intensiva do HAB ** Especialista de Cardiologia

Rev CSE 2008;102:103



A - Ecocardiograma transtorácico



B - Radiografia do tórax

Puérpera de 24 anos de idade internada por febre, dor torácica pleurítica, tosse seca, anemia e insuficiência cardíaca congestiva. Apresentava sopro cardíaco com frémito palpável, esplenomegália e petéquias generalizadas. Tinha sido submetida duas semanas antes a uma curetagem. As imagens acima representam o ecocardiograma transtorácico (A) e a radiografia do tórax anteroposterior (B).

Quais os diagnósticos? Comente

R: Os diagnósticos correctos são: Endocardite da válvula tricúspide e Empiema pleural bilateral. A endocardite infecciosa da válvula tricúspide é uma doença grave e rara (1, 2). Acomete mais frequentemente os pacientes que fazem uso de drogas injetáveis (3), podendo ser observada também nas manipulações cirúrgicas, em cardiopatias congênitas ou na vigência de quadros infecciosos (4, 5). Os agentes etiológicos habitualmente encontrados são *Pseudomonas* seguidos pelos *Staphylococcus* e, em menor incidência, *Cândida* (6). A bacteremia pode ter origem em um foco primário (celulite ou flebite) ou ser proveniente de contaminação, prévia ou durante a administração da droga. O próprio material particulado que a solução injetável

pode apresentar, é capaz de lesar o endotélio da válvula e favorecer o surgimento da endocardite. A disseminação para os pulmões acarreta pneumonia bilateral e a formação de múltiplos abscessos pulmonares. O quadro clínico é variável, podendo estar presente febre, deficiente estado geral, perda de peso, sudorese, manifestações de embolização pulmonar ou sistêmica e, em alguns casos, a associação com meningite e pneumonia. Somente 35% dos indivíduos com endocardite apresentam sopro cardíaco durante a admissão hospitalar. Sinais de regurgitação tricúspide (ritmo de galope, sopro de regurgitação melhor audível á inspiração, ondas V amplas e pulso hepático) são encontrados somente em 1/3 dos casos. A maioria dos pacientes encontra-se entre os 20 e 40 anos de idade e há uma predominância do sexo masculino (4:1). Pela maior ocorrência de endocardite tricúspide, são frequentes as embolizações pulmonares com enfartes pulmonares subsequentes, presentes em até 56% dos casos. Os achados de necrópsia na endocardite tricúspide incluem êmbolos sépticos nos pulmões. Nestes casos, encontramos infiltrados pulmonares, derrame pleural. Na maioria das vezes, a endocardite é tratada clinicamente e só cerca de 24% exigem

intervenção cirúrgica. No entanto, o tratamento cirúrgico da endocardite da válvula tricúspide é controverso. Arbulu & Asfaw (7) indicam a exérese simples da válvula, podendo se optar ou não pela implantação de uma prótese em um segundo tempo. Outros autores, como Frater (8), indicam a substituição no mesmo tempo cirúrgico e Evora et al. (9) a vegetectomia simples com plastia valvular. O novo regime de pressão a que é submetida a aurícula direita provoca a sua "ventriculação" (10), representada por uma onda V elevada. Estes pacientes, ao longo do tempo, poderão desenvolver insuficiência cardíaca direita em cerca de 30% dos casos e somente 20% deles evoluem para o implante de prótese (11). A mortalidade cirúrgica precoce é cerca de 12,5% e a

tardia de 20,5%. Estes pacientes necessitam de um acompanhamento clínico rigoroso no pós-operatório, pois, além da insuficiência cardíaca direita, podem desenvolver uma progressiva e fulminante insuficiência hepática. Assim, aos primeiros sinais de descompensação hepática, estes pacientes devem ser reoperados para o implante da prótese tricúspide. A utilização de prótese em posição tricúspide apresenta inconvenientes: a necessidade de se manter o paciente anticoagulado, maior incidência de eventos embólicos, além do risco da recidiva da endocardite na prótese valvular. A evolução pode ser fatal, tal como aconteceu com esta doente, devido ao desenvolvimento de choque séptico e insuficiência cardíaca grave.

REFERÊNCIAS

- 1- Mansur A J, Grimberg M, Gallucci S D, Bellotti G, Jatene A, Pileggi F - Endocardite infecciosa: análise de 300 episódios. *Arg Bras Cardiol* 1990; 54: 13-21.
- 2- Moraes Neto F, Santos C L, Mattos S S, Camara V, Rodrigues J V, Moraes C R - Endocardite da valva tricúspide em crianças. *Arg Bras Cardiol* 1992; 58: 375-7.
- 3- Arbulu A, Holmes R J, Asfaw L - Surgical treatment of intractable right-sided infective endocarditis in drug addicts: 25 years experience. *J Heart Valve Dis* 1993; 2: 129-37.
- 4- Sadig M, Sreeram N, Giovanni J V et al.- Endocarditis with multiple intracardiac shunts: identification and repair. *Ann Thorac Surg* 1995; 59: 753-5
- 5- Tiozzi C L; Franken R A, Rivetti L A, Brasil S A - Endocardite infecciosa: análise de 20 casos de óbito na Santa Casa de São Paulo. *Arq Bras Cardiol* 1994; 62: 403-6
- 6- Krats, J - Avaliação e tratamento da doença valvar tricúspide. In: Araújo M. A.C. & Lana R L, trads. *Clínicas cardiológicas: doença cardíaca valvular*. Rio de Janeiro: Interlivros, 1991: 427-37
- 7- Arbulu A & Asfaw I - Tricuspid valvectomy without prosthetic replacement: ten years of clinical experience. *J Thorac Cardiovasc Surg* 1981; 82: 684-91
- 8- Frater R W M. Editor's comment. *J Heart Valve Dis* 1993; 2:138-9
- 9- Evora PR, Brasil J C F, Elias M L et al. - Surgical excision of the vegetation as treatment of tricuspid valve endocarditis. *Cardiology* 1998; 75: 287-8
- 10- Lange R, De Simone R, Bauernschmitt R, Tanzeem A, Schmidt C, Hagl S - Tricuspid valve reconstruction, a treatment option in acute endocarditis. *Eur J Cardiothorac Surg* 1996; 10: 320-6.
- 11- Chan P, Ogilby J D, Segal B - Tricuspid valve endocarditis. *Am Heart J* 1989; 117: 1140-6.