

Imagens em Medicina Images Challenge in Clinical Medicine

Humberto Morais*,

* Coronel Médico. Especialista de Cardiologia do HMP/IS

Rev CSE 2008; 2: 56

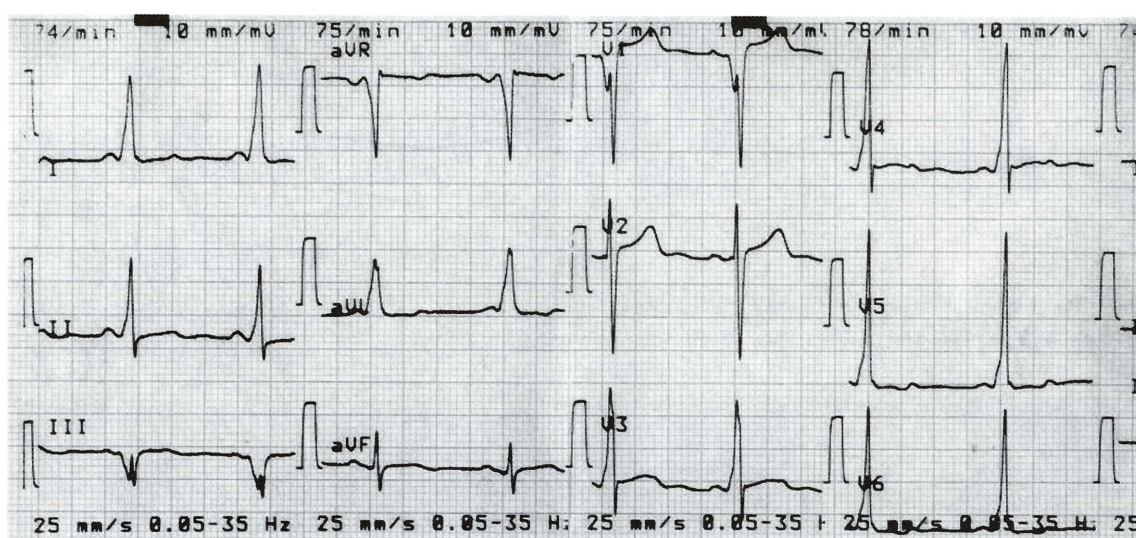


Figura 1

Jovem de 18 anos de idade, do sexo masculino, raça negra, que recorreu à consulta de cardiologia por palpitações tipo taquicardia de início e término súbito. Refere ter episódios pouco frequentes, por norma não acompanhados de outros sintomas nomeadamente, dor torácica, dispneia, lipotímia ou síncope. O exame objectivo é normal, A radiografia do tórax e o ecocardiograma foram normais. O ECG é mostrado na fig. 1.

Questões?

Qual o diagnóstico/problema?

Que exames solicitaria para abordar o problema encontrado?