

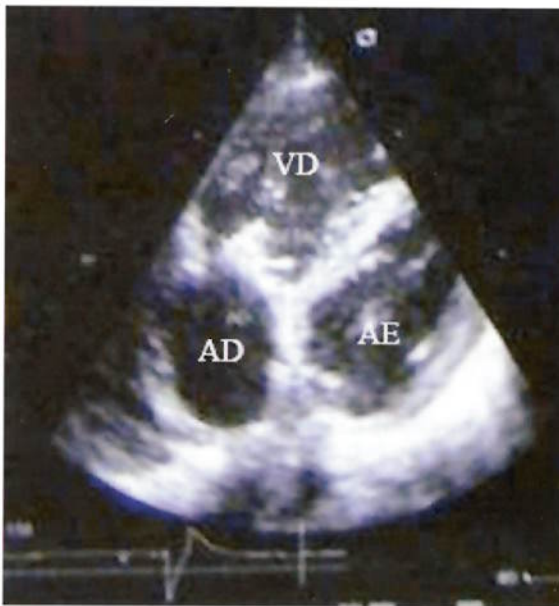
Imagens em Medicina

Images Challenge in Clinical Medicine

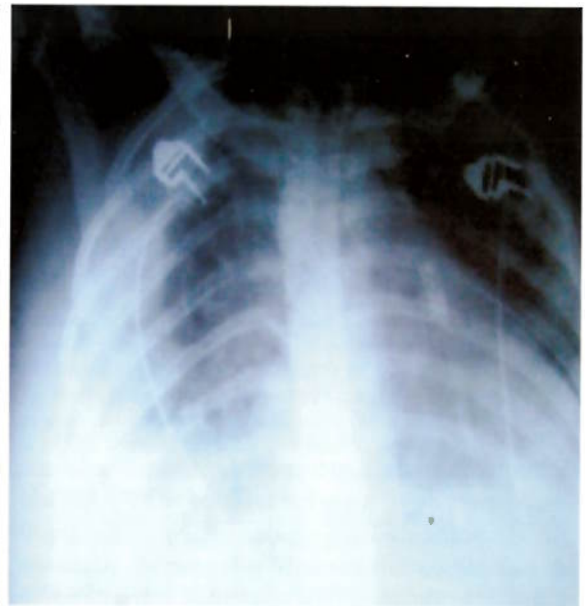Fortunato Silva*, Mário Fernandes**

*Especialista de Medicina Intensiva do HAB ** Especialista de Cardiologia do HAB

Rev CSE 2007;1:4



A – Ecocardiograma transtorácico



B – Radiografia do tórax

Puérpera de 24 anos de idade internada por febre, dor torácica pleurítica, tosse seca, anemia e insuficiência cardíaca congestiva. Apresentava sopro cardíaco com frémito palpável, esplenomegália e petéquias generalizadas. Tinha sido submetida duas semanas antes a uma curetagem. As imagens acima representam o ecocardiograma transtorácico (A) e a radiografia do tórax anteroposterior (B).

Quais os diagnósticos? Comente.

Envie respostas para: sagradaesp@cbonet.net e consulte o número seguinte da Rev CSE.
